ГАЗОВАЯ ГАНГРЕНА

ОПЫТ ВОССТАНОВЛЕНИЯ ОРГАНИЗМА И РЕГЕНЕРАЦИИ ТКАНЕЙ, С ИСПОЛЬЗОВАНИЕМ ПРИБОРОВ ОТ DIACOM TECHNOLOGY

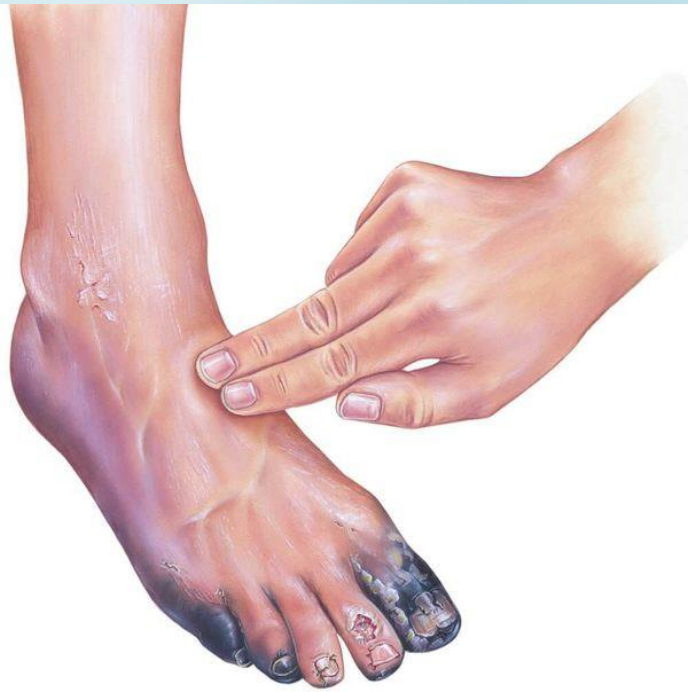

Князева Наталья Ивановна

ГАЗОВАЯ ГАНГРЕНА – ОПЫТ ВОССТАНОВЛЕНИЯ ОРГАНИЗМА И РЕГЕНЕРАЦИИ ТКАНЕЙ, С ИСПОЛЬЗОВАНИЕМ ПРИБОРОВ ОТ DIACOM TECHNOLOGY

Многим известна болезнь гангрена. Это патология, при которой происходит омертвение органов и некоторых участков тела. Основной признак заболевания – это черный, синий или коричневый цвет кожи на конечностях. Важно отметить, что патология в принципе может поражать не только какие-либо участки тела, но и любые органы человеческого организма.

Однако чаще всего заболевание проявляет себя именно на конечностях, изменяя окрас ткани. Цвет обычно меняется из-за сульфида железа, который появляется в теле из-за того, что гемоглобин разрушается.

ГАЗОВАЯ ГАНГРЕНА – ОПЫТ ВОССТАНОВЛЕНИЯ ОРГАНИЗМА И РЕГЕНЕРАЦИИ ТКАНЕЙ, С ИСПОЛЬЗОВАНИЕМ ПРИБОРОВ ОТ DIACOM TECHNOLOGY

Важно отметить, что гангрена считается очень тяжелым заболеванием, которое может привести к летальному исходу без срочного и эффективного лечения. В большинстве случаев, если есть гангрена, ампутация позволяет точно избавиться от проблемы. Однако это только при крайне запущенных формах патологии, когда консервативное лечение совсем не помогает человеку.

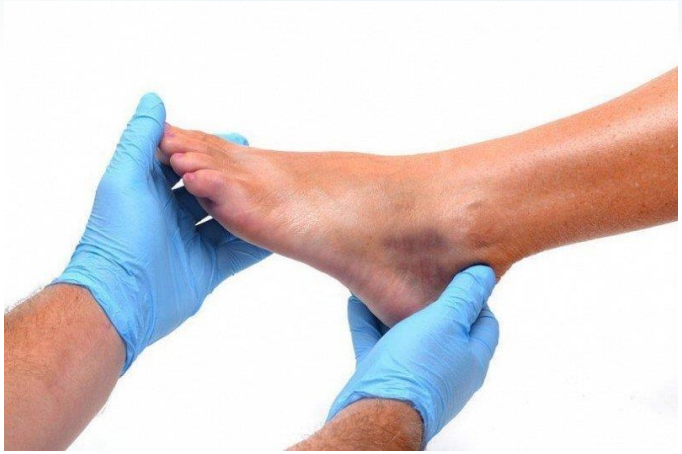

При гангрене ткани отмирают из-за блокировки крови и кислорода, которые в принципе должны поступать в организм для нормального функционирования. Если же вдруг в человека попала бактериальная инфекция, то гангрена очень быстро распространяется по телу, ослабляя его и травмируя кожу.

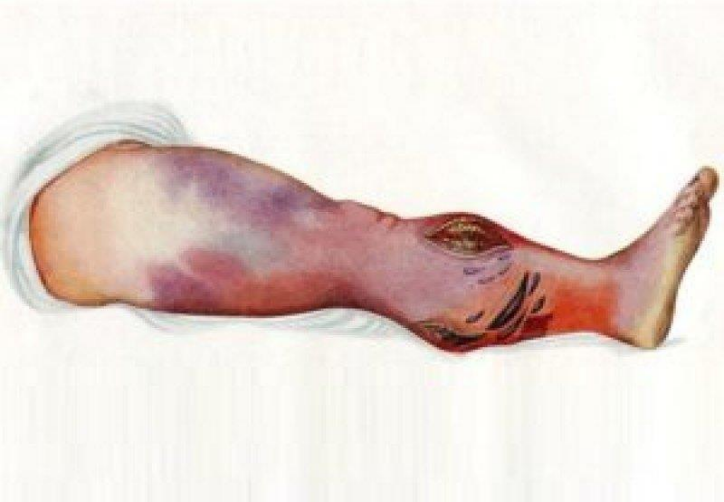

ГАЗОВАЯ ГАНГРЕНА – ОПЫТ ВОССТАНОВЛЕНИЯ ОРГАНИЗМА И РЕГЕНЕРАЦИИ ТКАНЕЙ, С ИСПОЛЬЗОВАНИЕМ ПРИБОРОВ ОТ DIACOM TECHNOLOGY

Газовая гангрена — это представляющее угрозу для жизни инфекционное заболевание мышечных тканей, возбудителем которого является анаэробная бактерия *Clostridium perfringens*, а также несколько других видов клостридий.

- ***Возбудители***
- *Clostridium perfringens*
- *Clostridium novyi*
- *Clostridium septicum*
- *Clostridium histolyticum*
- *Clostridium sordellii* (послеодовый токсический шок и инфицированные героиновые инъекции)

Клостридии хорошо размножаются при отсутствии кислорода. То есть, они являются анаэробами. Таким образом, они хорошо размножаются в мягких тканях, которые были сильно повреждены, и в очень глубоких ранах. В таких тканях нарушен кровоток и, следовательно, низок уровень кислорода.

Большинство клостридиальных инфекций мягких тканей, в том числе гангрена, вызваны *Clostridium perfringens*. Клостридиальные инфекции мягких тканей обычно развиваются через несколько часов или дней после травмы, но иногда они появляются через несколько дней.

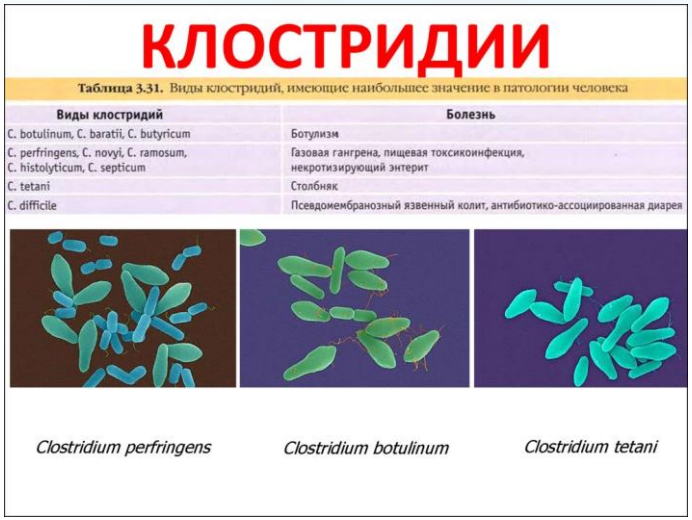

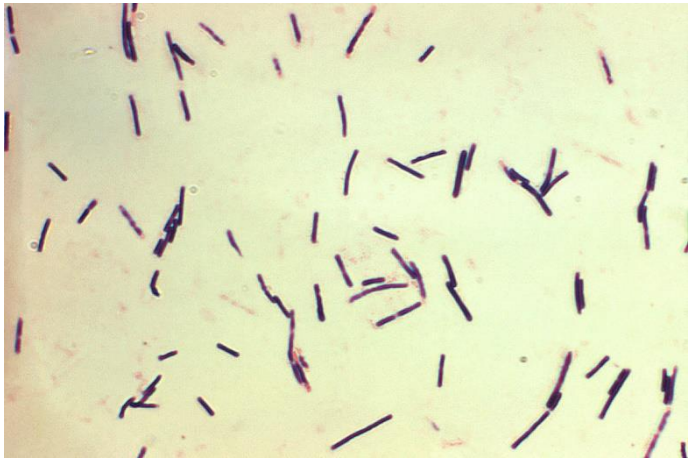

ГАЗОВАЯ ГАНГРЕНА – ОПЫТ ВОССТАНОВЛЕНИЯ ОРГАНИЗМА И РЕГЕНЕРАЦИИ ТКАНЕЙ, С ИСПОЛЬЗОВАНИЕМ ПРИБОРОВ ОТ DIACOM TECHNOLOGY

Два года назад у нашего дедушки началось нагноение большого пальца правой ноги. Обратились к специалистам в больницу. Обследование показало газовую гангрену. Предложили ампутацию ноги до бедра (при газовой гангрене удаляют всю ногу так как практика показала, что частичное удаление приводит к повторным операциям, а иногда к летальному исходу, поэтому хирурги перестраховываются).

Дедушка и родственники написали расписку и отказались от операции. Начали воздействовать дома фрекингами на микроорганизмы. Делали по два, раза в день. Дед электроды срывал, эффекта как такового не было. Начался процесс на второй ноге.

ГАЗОВАЯ ГАНГРЕНА – ОПЫТ ВОССТАНОВЛЕНИЯ ОРГАНИЗМА И РЕГЕНЕРАЦИИ ТКАНЕЙ, С ИСПОЛЬЗОВАНИЕМ ПРИБОРОВ ОТ DIACOM TECHNOLOGY

Порядком намучавшись, заказали Медио и модуль в марте прошлого года и начали привязывать модуль сутками. Ставили на все проявляющиеся микроорганизмы.

Появился результат, из мокрой гангрена перешла в сухую, началась регенерация тканей.

Но стопу не удалось спасти, она мумифицировалась и со временем сама отвалилась.

Левая нога восстановилась полностью. После такого интенсивного воздействия у дедушки не было признаков интоксикации, чувствовал себя хорошо.

ГАЗОВАЯ ГАНГРЕНА – ОПЫТ ВОССТАНОВЛЕНИЯ ОРГАНИЗМА И РЕГЕНЕРАЦИИ ТКАНЕЙ, С ИСПОЛЬЗОВАНИЕМ ПРИБОРОВ ОТ DIACOM TECHNOLOGY

Деда положили в стационар для освидетельствования, что его лечили, и что стопа отвалилась сама.

Сейчас дед дома, чувствует себя превосходно! Анализы все отличные.

Если бы не аппарат, неизвестно какие последствия можно было бы ожидать.

Благодаря систематичному, беспрерывному аппаратному воздействию удалось сохранить ноги и жизнь человеку

ГАЗОВАЯ ГАНГРЕНА – ОПЫТ ВОССТАНОВЛЕНИЯ ОРГАНИЗМА И РЕГЕНЕРАЦИИ ТКАНЕЙ, С ИСПОЛЬЗОВАНИЕМ ПРИБОРОВ ОТ DIACOM TECHNOLOGY

Дедушке ставили:

Гепатиты а, в, с;

Дифтерия;

Дизентерия;

Кишечная палочка;

Стрептококк;

Стафилококк;

Палочка Коха;

Энтеробактер;

Кампилобактер;

Синегнойная палочка;

Клостридия;

Энтерококк;

Плесневые грибы;

Атеросклероз;

Покстческий синдром;

Детокс лимфы;

Очищение крови;

Головной мозг.

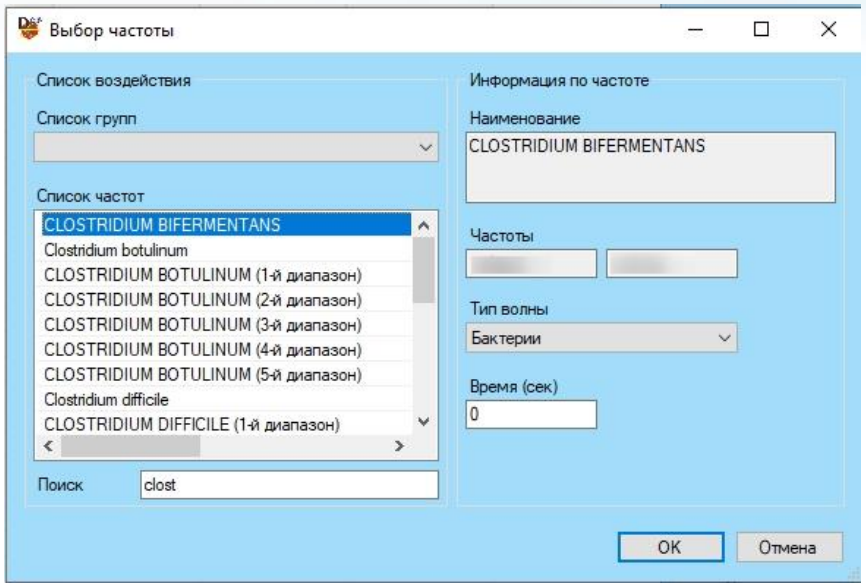

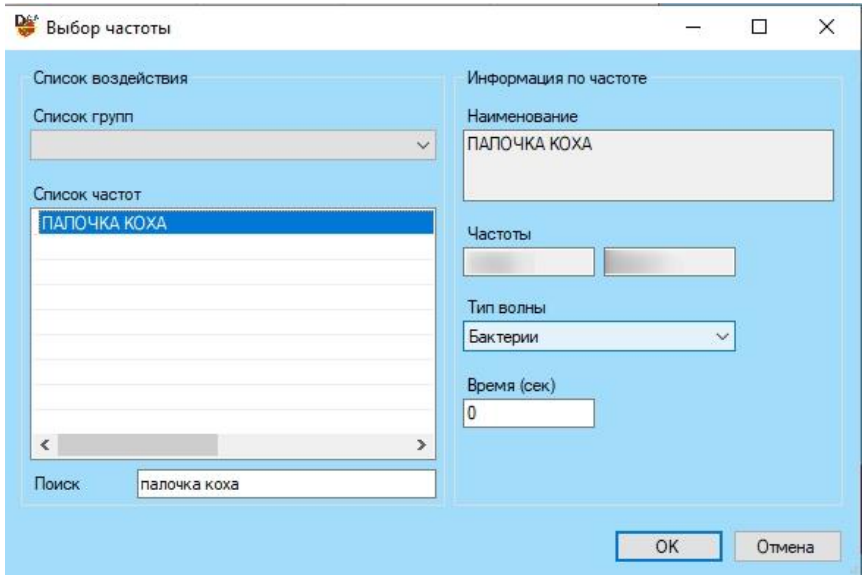

ГАЗОВАЯ ГАНГРЕНА – ОПЫТ ВОССТАНОВЛЕНИЯ ОРГАНИЗМА И РЕГЕНЕРАЦИИ ТКАНЕЙ, С ИСПОЛЬЗОВАНИЕМ ПРИБОРОВ ОТ DIACOM TECHNOLOGY

Это уже сухая гангрена, нет крови и гноя. Появилась розовая ткань, раны зарубцевались.

ГАЗОВАЯ ГАНГРЕНА – ОПЫТ ВОССТАНОВЛЕНИЯ ОРГАНИЗМА И РЕГЕНЕРАЦИИ ТКАНЕЙ, С ИСПОЛЬЗОВАНИЕМ ПРИБОРОВ ОТ DIACOM TECHNOLOGY

Ногу держали в растворе марганца, обкладывали листьями герани. Герань вытягивает гной

DIACOM MAGNETO-MODULE

ГАЗОВАЯ ГАНГРЕНА – ОПЫТ ВОССТАНОВЛЕНИЯ ОРГАНИЗМА И РЕГЕНЕРАЦИИ ТКАНЕЙ, С ИСПОЛЬЗОВАНИЕМ ПРИБОРОВ ОТ DIACOM TECHNOLOGY

Дедушка после выписки

ГАЗОВАЯ ГАНГРЕНА – ОПЫТ ВОССТАНОВЛЕНИЯ ОРГАНИЗМА И РЕГЕНЕРАЦИИ ТКАНЕЙ, С ИСПОЛЬЗОВАНИЕМ ПРИБОРОВ ОТ DIACOM TECHNOLOGY

Обратите внимание на то, что что нельзя данную схему применять всем подряд.

Необходимо подходить индивидуально, периодически проверяя на появление иных микроорганизмов. У кого-то может быть другой набор, это не панацея!

Удивительно, что при такой мощной нагрузке аппараты от Diacom Technology выдержали. Это в очередной раз подтверждает качество продукции и гарантию производителя.

DIACOM® TECHNOLOGY

ГАЗОВАЯ ГАНГРЕНА – ОПЫТ ВОССТАНОВЛЕНИЯ ОРГАНИЗМА И РЕГЕНЕРАЦИИ ТКАНЕЙ, С ИСПОЛЬЗОВАНИЕМ ПРИБОРОВ ОТ DIACOM TECHNOLOGY

Реакция докторов тоже была удивления и недоумения, когда пытались выяснить : «кто отрубил дедушке ногу»?))

Ведь в природе гангрена сама не проходит, и тем более мумификация. Это первый случай в мире!

Значит у кого даже начинающие предпосылки, чему ведет атеросклероз конечностей, или диабетическая нога или др. – надо действовать и не терять время.

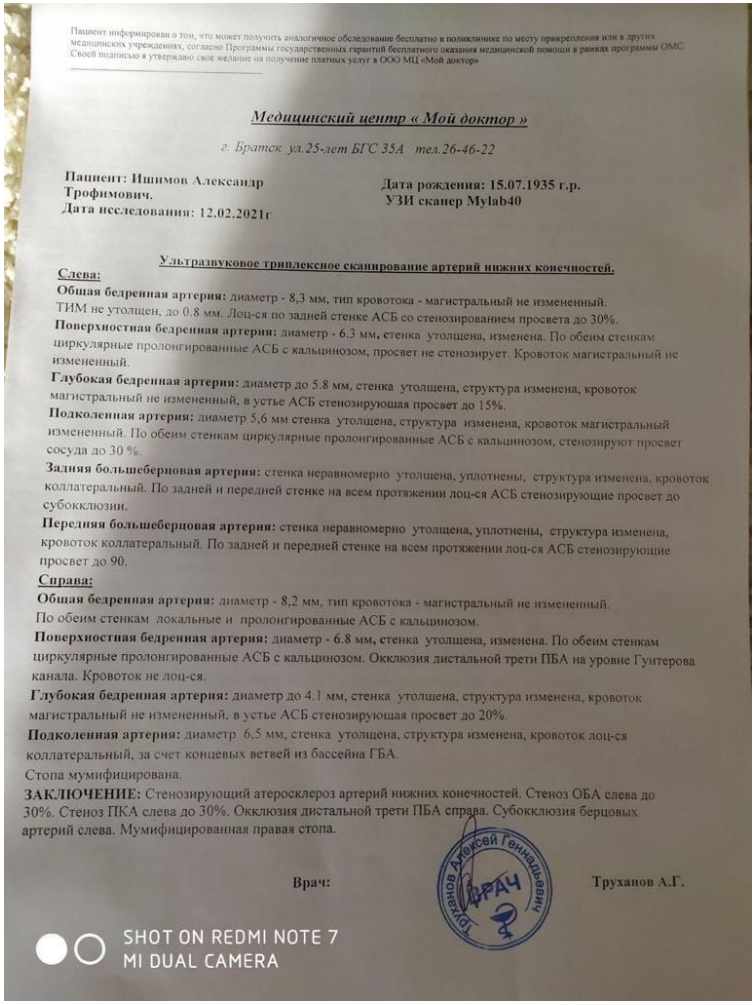

Пациент информирован о том, что может получить аналогичное обследование бесплатно в поликлинике по месту прикрепления или в других медицинских учреждениях, согласно Программы государственных гарантий бесплатного оказания медицинской помощи в рамках программы ОМС. Своей подписью я утверждаю свое желание на получение платных услуг в ООО МЦ «Мой доктор»

_____

Медицинский центр « Мой доктор »

г. Братск ул.25-лет БГС 35А тел.26-46-22

Пациент: Ишимов Александр Трофимович. **Дата рождения: 15.07.1935 г.р.**
Дата исследования: 12.02.2021г **УЗИ сканер Mylab40**

Ультразвуковое триплексное сканирование артерий нижних конечностей.

Слева:

Общая бедренная артерия: диаметр - 8,3 мм, тип кровотока - магистральный не измененный. ТИМ не утолщен, до 0.8 мм. Лоц-ся по задней стенке АСБ со стенозированием просвета до 30%.

Поверхностная бедренная артерия: диаметр - 6.3 мм, стенка утолщена, изменена. По обеим стенкам циркулярные пролонгированные АСБ с кальцинозом, просвет не стенозирует. Кровоток магистральный не измененный.

Глубокая бедренная артерия: диаметр до 5.8 мм, стенка утолщена, структура изменена, кровоток магистральный не измененный, в устье АСБ стенозирующая просвет до 15%.

Подколенная артерия: диаметр 5,6 мм стенка утолщена, структура изменена, кровоток магистральный измененный. По обеим стенкам циркулярные пролонгированные АСБ с кальцинозом, стенозируют просвет сосуда до 30 %.

Задняя большеберцовая артерия: стенка неравномерно утолщена, уплотнены, структура изменена, кровоток коллатеральный. По задней и передней стенке на всем протяжении лоц-ся АСБ стенозирующие просвет до субокклюзии.

Передняя большеберцовая артерия: стенка неравномерно утолщена, уплотнены, структура изменена, кровоток коллатеральный. По задней и передней стенке на всем протяжении лоц-ся АСБ стенозирующие просвет до 90.

Справа:

Общая бедренная артерия: диаметр - 8,2 мм, тип кровотока - магистральный не измененный. По обеим стенкам локальные и пролонгированные АСБ с кальцинозом.

Поверхностная бедренная артерия: диаметр - 6.8 мм, стенка утолщена, изменена. По обеим стенкам циркулярные пролонгированные АСБ с кальцинозом. Окклюзия дистальной трети ПБА на уровне Гунтерова канала. Кровоток не лоц-ся.

Глубокая бедренная артерия: диаметр до 4.1 мм, стенка утолщена, структура изменена, кровоток магистральный не измененный, в устье АСБ стенозирующая просвет до 20%.

Подколенная артерия: диаметр 6,5 мм, стенка утолщена, структура изменена, кровоток лоц-ся коллатеральный, за счет концевых ветвей из бассейна ГБА.

Стопа мумифицирована.

ЗАКЛЮЧЕНИЕ: Стенозирующий атеросклероз артерий нижних конечностей. Стеноз ОБА слева до 30%. Стеноз ПКА слева до 30%. Окклюзия дистальной трети ПБА справа. Субокклюзия берцовых артерий слева. Мумифицированная правая стопа.

Врач: **Труханов А.Г.**

Труханов Алексей Геннадьевич ВРАЧ

SHOT ON REDMI NOTE 7
MI DUAL CAMERA

ГАЗОВАЯ ГАНГРЕНА – ОПЫТ ВОССТАНОВЛЕНИЯ ОРГАНИЗМА И РЕГЕНЕРАЦИИ ТКАНЕЙ, С ИСПОЛЬЗОВАНИЕМ ПРИБОРОВ ОТ DIACOM TECHNOLOGY

Только индивидуальный, систематический, длительный, беспрерывный (в сложных ситуациях) подход, гарантирует положительный результат. Поэтому в настоящее время без аппарата страшно жить.

К такому больному не наездишься, а сам он не в состоянии.

Благодарю Diacom Technology и лично Хачатура Давидовича Мкртчяна за приборы и программное обеспечение, ежедневно помогающее нам и нашим близким!

Князева Н.И. - Региональный представитель, координатор СФЦОП, специалист информационно-измерительных устройств типа ДИАКОМ

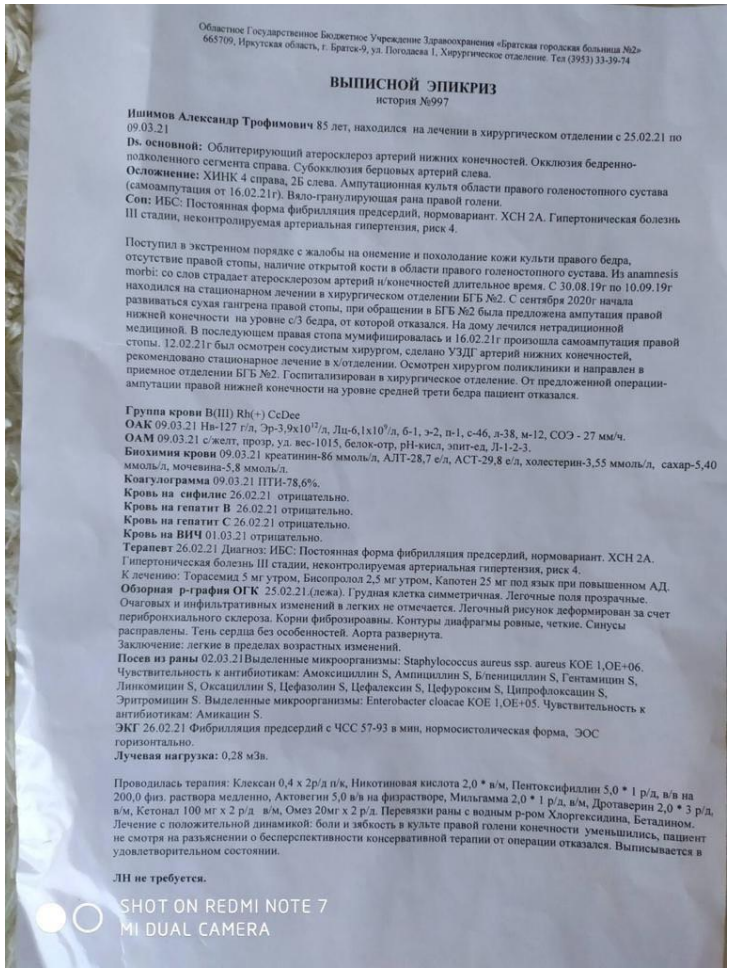

Областное Государственное Бюджетное Учреждение Здравоохранения «Братская городская больница №2»
665709, Иркутская область, г. Братск-9, ул. Поголаева 1, Хирургическое отделение. Тел (3953) 33-39-74

ВЫПИСНОЙ ЭПИКРИЗ
история №997

Ишимов Александр Трофимович 85 лет, находился на лечении в хирургическом отделении с 25.02.21 по 09.03.21
Ds. основной: Облитерирующий атеросклероз артерий нижних конечностей. Окклюзия бедренно-подколенного сегмента справа. Субокклюзия берцовых артерий слева.
Осложнение: ХИНК 4 справа, 2Б слева. Ампутационная культя области правого голеностопного сустава (самоампутация от 16.02.21г). Вяло-гранулирующая рана правой голени.
Con: ИБС: Постоянная форма фибрилляция предсердий, нормовариант. ХСН 2А. Гипертоническая болезнь III стадии, неконтролируемая артериальная гипертензия, риск 4.

Поступил в экстренном порядке с жалобы на онемение и похолодание кожи культи правого бедра, отсутствие правой стопы, наличие открытой кости в области правого голеностопного сустава. Из anamnesis morbi: со слов страдает атеросклерозом артерий н/конечностей длительное время. С 30.08.19г по 10.09.19г находился на стационарном лечении в хирургическом отделении БГБ №2. С сентября 2020г начала развиваться сухая гангрена правой стопы, при обращении в БГБ №2 была предложена ампутация правой нижней конечности на уровне с/3 бедра, от которой отказался. На дому лечился нетрадиционной медициной. В последующем правая стопа мумифицировалась и 16.02.21г произошла самоампутация правой стопы. 12.02.21г был осмотрен сосудистым хирургом, сделано УЗДГ артерий нижних конечностей, рекомендовано стационарное лечение в х/отделении. Осмотрен хирургом поликлиники и направлен в приемное отделение БГБ №2. Госпитализирован в хирургическое отделение. От предложенной операции-ампутации правой нижней конечности на уровне средней трети бедра пациент отказался.

Группа крови B(III) Rh(+) CcDee
ОАК 09.03.21 Нв-127 г/л, Эр-3,9x10^{12}/л, Лц-6,1x10^{9}/л, б-1, э-2, п-1, с-46, л-38, м-12, СОЭ - 27 мм/ч.
ОАМ 09.03.21 с/желт, прозр, уд. вес-1015, белок-отр, pH-кисл, эпит-ед, Л-1-2-3.
Биохимия крови 09.03.21 креатинин-86 ммоль/л, АЛТ-28,7 е/л, АСТ-29,8 е/л, холестерин-3,55 ммоль/л, сахар-5,40 ммоль/л, мочевина-5,8 ммоль/л.
Коагулограмма 09.03.21 ПТИ-78,6%.
Кровь на сифилис 26.02.21 отрицательно.
Кровь на гепатит В 26.02.21 отрицательно.
Кровь на гепатит С 26.02.21 отрицательно.
Кровь на ВИЧ 01.03.21 отрицательно.
Терапевт 26.02.21 Диагноз: ИБС: Постоянная форма фибрилляция предсердий, нормовариант. ХСН 2А. Гипертоническая болезнь III стадии, неконтролируемая артериальная гипертензия, риск 4.
К лечению: Торасемид 5 мг утром, Бисопролол 2,5 мг утром, Капотен 25 мг под язык при повышенном АД.
Обзорная р-графия ОГК 25.02.21.(лежа). Грудная клетка симметричная. Легочные поля прозрачные. Очаговых и инфильтративных изменений в легких не отмечается. Легочный рисунок деформирован за счет перибронхиального склероза. Корни фиброзированы. Контуры диафрагмы ровные, четкие. Синусы расправлены. Тень сердца без особенностей. Аорта развернута.
Заключение: легкие в пределах возрастных изменений.
Посев из раны 02.03.21Выделенные микроорганизмы: Staphylococcus aureus ssp. aureus KOE 1,OE+06. Чувствительность к антибиотикам: Амоксициллин S, Ампициллин S, Б/пенициллин S, Гентамицин S, Линкомицин S, Оксациллин S, Цефазолин S, Цефалексин S, Цефуроксим S, Ципрофлоксацин S, Эритромицин S. Выделенные микроорганизмы: Enterobacter cloacae KOE 1,OE+05. Чувствительность к антибиотикам: Амикацин S.
ЭКГ 26.02.21 Фибрилляция предсердий с ЧСС 57-93 в мин, нормосистолическая форма, ЭОС горизонтально.
Лучевая нагрузка: 0,28 мЗв.

Проводилась терапия: Клексан 0,4 х 2р/д п/к, Никотиновая кислота 2,0 * в/м, Пентоксифиллин 5,0 * 1 р/д, в/в на 200,0 физ. раствора медленно, Актовегин 5,0 в/в на физрастворе, Мильгамма 2,0 * 1 р/д, в/м, Дротаверин 2,0 * 3 р/д, в/м, Кетонал 100 мг х 2 р/д в/м, Омез 20мг х 2 р/д. Перевязки раны с водным р-ром Хлоргексидина, Бетадином. Лечение с положительной динамикой: боли и зябкость в культе правой голени конечности уменьшились, пациент не смотря на разъяснении о бесперспективности консервативной терапии от операции отказался. Выписывается в удовлетворительном состоянии.

ЛН не требуется.

SHOT ON REDMI NOTE 7
MI DUAL CAMERA